Aus der Chirurgischen Universitätsklinik Halle/S.
(Leiter: Prof. Dr. W. Wagner)

Anatomische und erbbiologische Untersuchungen an einer mit Spaltfüßen und Mißbildungen der Hände behafteten Sippe

Inaugural-Dissertation

der Medizinischen Fakultät
der Martin-Luther-Universität Halle-Wittenberg

Vorgelegt von

Rudolf Jacob
approb. Arzt aus Halle/S.

Mit 15 Textabbildungen

LANE MEDICAL LIBRARY
SAN FRANCISCO

1940

Druck der Hoffmannschen Buchdruckerei Felix Krais Stuttgart

I. Berichterstatter: Dozent Dr. Klages
II. Berichterstatter: Prof. Dr. Stieda
Tag der mündlichen Prüfung 15. April 1939
Gedruckt mit Genehmigung der Fakultät

Zugleich veröffentlicht in der „Zeitschrift für Orthopädie und ihre Grenzgebiete"
Band 70, Heft 3, Seite 265. Ferdinand Enke Verlag Stuttgart W 1940

Eingegangen 25. 4. 39.

Aus der Chirurgischen Universitätsklinik Halle/S.
(Stellvertr. Leiter: Prof. Dr. W. Wagner)

Anatomische und erbbiologische Untersuchungen an einer mit Spaltfüßen und Mißbildungen der Hände behafteten Sippe

Von **Rudolf Jacob**

Mit 15 Textabbildungen

Zusammenfassung. Es wird eine Sippe mit Spaltfüßen und Mißbildungen der Hände untersucht. Müllers Monographie wurde auf die vorliegenden Mißbildungen der Füße angewandt, für die eine Störung in der Weichteilplatte für wahrscheinlich erachtet wird. Die Fehlformen der Hände werden auf Störungen sowohl in der Weichteilplatte als auch im axialen Zellgewebe zurückgeführt. Für die Spaltfüße wird ebenso wie für

den dreigliedrigen Daumen regelmäßig dominanter Erbgang nachgewiesen. Auf den evtl. andersartigen Vererbungsmodus bei Spaltfüßen anderer Genese wird hingewiesen. Beide Fehlformen sind mit Lenz als entwicklungsstabil zu bezeichnen, die der Hände als entwicklungslabil. Eine Kuppelung der Mißbildung mit anderen Krankheiten kann nicht festgestellt werden. Für alle Fehlformen muß eine endogene Ursache angenommen werden.

Im Verhältnis zu der umfangreichen Literatur über Mißbildungen im allgemeinen sind Veröffentlichungen über Spaltfüße, verbunden mit Mißbildungen der Hände (Spalthand, Polydaktylie, Hyperphalangie des Daumens), verhältnismäßig selten.

Stieve schreibt: Unter allen angeborenen Mißbildungen gelangt neben der Ektrodaktylie (Spaltfüße sind eine Untergruppe der Ektrodaktylie) die Hyperphalangie des Daumens wohl am seltensten zur Beobachtung. In einer umfassenden Statistik der Deformitäten, aufgestellt von Rosenfeld, werden die oben genannten Mißbildungen gar nicht aufgeführt. In einer Arbeit von Malis aus dem Jahre 1914 wurden bei den bis dahin veröffentlichten 65 Fällen die vollständige Spaltung beider Hände und Füße in 24 Fällen beobachtet, Spaltung beider Hände 7mal, beider Füße 9mal, beider Füße und einer Hand 5mal. Diese Zahlen haben sich aber in den letzten Jahren durch die Veröffentlichungen von Anderson, Fetscher, Kümmel, Mayer, Müller, Schwalbe u. a. um ein beträchtliches vermehrt.

Bei vielen dieser Veröffentlichungen handelt es sich meist nur um kasuistische Mitteilungen und um Beschreibungen der anatomischen Sonderheiten. So wertvoll diese Einzelbeobachtungen für die Teratologie auch sein mögen (Gruber), so steht doch heute das Studium der Mißbildungen bei ganzen Sippen im Vordergrund. Dabei soll auf Erbgang, Manifestwerden der Mißbildungen bei den einzelnen, auf die Variationen und auf gemeinsames Auftreten der Fehlbildungen mit anderen Krankheiten (psychische Defekte nach Lenz) besondere Aufmerksamkeit gerichtet werden. Mit dieser „biologischen Betrachtungsweise" (Müller) der Mißbildungen, die auch die Erbforschung in ihren Dienst stellt, wird es möglich sein, Schlüsse auf den Angriffspunkt der Störung, womöglich deren Lokalisation in bestimmten Genen zuzulassen.

Zur Begriffsbestimmung der in dieser Arbeit behandelten Mißbildungen sei nach der Schwalbeschen „Morphologie" folgendes vorausgeschickt: Mit Polydaktylie wird eine Überzahl der Finger bezeichnet, mit Hyperphalangie eine Überzahl der Fingerglieder. Syndaktylie, die knöchern und häutig auftreten kann, bedeutet die Verschmelzung zweier oder mehrerer Glieder. Das Fehlen ganzer Finger oder das Fehlen einzelner Teile derselben wird mit Ektrodaktylie bezeichnet. Greift das Fehlen der Finger oder Zehen auf Mittelhand bzw. Mittelfuß über, so kommt es zur Ausbildung von Spaltfuß oder Spalthand. Klinodaktylie bedeutet die Abbiegung von Fingern, Kamptodaktylie die Beugestellung eines Fingers.

Geben diese Ausdrücke die morphologischen Sonderheiten der Mißbildungen wieder, so weist die Einteilung in Mißbildungen durch exogene und endogene Schädlichkeiten, die für alle Fehlbildungen gelten, auf die Ursache ihrer Entstehung hin. Die exogenen Mißbildungen werden vor allem auf amniogene Ursachen zurückgeführt.

Klar glaubte nachgewiesen zu haben, daß das Amnion für die meisten angeborenen Mißbildungen verantwortlich zu machen sei. Lenz meint, daß die Bedeutung der amniogenen Mißbildungen sicher nicht so groß ist, wie man lange Zeit geglaubt hat. Als charakteristisch für endogen bedingte Mißbildungen gelten nach Lenz: Familienhäufigkeit, Symmetrie, Kombination mit anderen Mißbildungen; nach Lange noch das Auftreten von Verknöcherungsstörungen und knöchernen Fehlanlagen.

Eine andere Einordnung findet Müller in seiner Monographie über die Mißbildungen der menschlichen Hand. Dazu schreibt er: „Nicht mehr die Morphologie wurde in den Mittelpunkt gestellt, sondern der biologische Vorgang, dessen Ausdruck die einzelnen Mißbildungen sind. Dabei wurde entwicklungsgeschichtlichen Grundlagen besonderes Gewicht beigelegt."

Von der Entwicklung der Extremitäten ist bekannt, daß am Anfang des zweiten Embryonalmonats hintere und vordere Extremität als schaufelartige Höcker ventral von der Ursegmentszone hervorwachsen. Es folgt ein flossenartiges Stadium. In der Zellmasse der Extremitätenanlage wird nun eine lockere Außenzone und eine dichtere zentrale Gewebszone gebildet. In der dichteren zentralen Gewebsmasse haben wir die Anlage des Extremitätenskelettes vor uns. Das lockere äußere Gewebe ist bei der späteren Entwicklung für die subkutanen Weichteile und Hautgebilde entscheidend. Müllers Darstellung der Mißbildungen nimmt die geschilderten Gewebsanlagen als Ausgangspunkt. Eine Kategorie der Fehlformen ist auf Störungen im äußeren Zellgewebe (primärem Blastem), die andere auf Störung im axialen Zellgewebe (sekundärem Blastem) zurückzuführen. Dabei können die Störungen im Sinne der Hemmung oder auch Steigerung des Entwicklungsvorganges in Erscheinung treten. „Auch auf dieser Basis der Einteilung bieten sich noch mancherlei Schwierigkeiten, bestimmte Formen unterzubringen. Aber ich glaube, daß in der geschilderten Weise das pathologische Geschehen in seinen eigentlich überraschend einfachen, sinnvollen Äußerungen noch am besten zum Ausdruck kommt" (Müller). Daubenspeck führt in einer Veröffentlichung verschiedene Fälle an, die er nicht in das Schema von Müller einreihen kann.

In unserer Arbeit wurden die Anschauungen von Müller besonders berücksichtigt. Auf rassenhygienische Beurteilung, auf die Leistungen der erkrankten Familienmitglieder wurde bei der Untersuchung besonders geachtet, der Vererbungsmodus soll eingehend dargestellt werden.

Anregung zu dieser Arbeit gab uns eine Kranke (Nr. 13 der Sippentafel), bei der Spaltfüße und Mißbildungen der Hände (dreigliedriger Daumen, Ektrodaktylie und Polydaktylie) vorlagen. Da diese Merkmalsträgerin einer weitverzweigten Familie angehörte, deren teilweise Erkrankung bekannt war, erschien uns eine erbbiologische Erfassung ihrer Sippe aussichtsreich. Wir untersuchten nicht nur die Kranken, sondern auch die

Gesunden, bei denen in Zweifelsfällen Röntgenaufnahmen angefertigt wurden. So entstand eine Sippentafel durch 4 Generationen mit 62 Mitgliedern, die unmittelbar von einem Kranken abstammen.

I. Generation

Fritz K. (Nr. 1), geb. 1843, gest. 1904, Altersschwäche. Bekannte Geschwister ohne Mißbildungen.

Befund: Doppeldaumen der rechten Hand, linke Hand normal. Beidseitiger Spaltfuß.

Abb. 1. Fritz K. (Nr. 3)

Ehefrau Friederike K.: gesund; gest. 1886 an Kindbettfieber beim 14. Kind.

Mißbildete Kinder: Fritz, Gustav, Albert.

Gesunde Kinder: 4 lebende, alle andern jung verstorben.

II. Generation

Fritz K. (Nr. 3), geb. 1867, ungelernter Arbeiter.

Rechte Hand: Alle Mittelhandknochen gut tastbar; Daumen abnorm lang, ohne Nagel. 2. und 3. Finger fehlen vollkommen. 4. und 5. Finger normal. Der Daumen kann nur mangelhaft opponiert werden. Mittel- und Endgelenke der Finger versteift. Muskulatur des Daumenballens atrophisch.

Linke Hand: Daumen wie rechts abnorm lang, Dreigliedrigkeit deutlich tastbar. An Daumen und Zeigefinger fehlen die Nägel. Daumen nicht opponierbar, Daumenballenmuskulatur mäßig entwickelt, volle Beweglichkeit aller Gelenke des 2. bis 5. Fingers.

Röntgenbefunde der Hände siehe Abb. 1.

Rechter und linker Fuß sind gleichförmig verunstaltet, sie sind nur zweistrahlig angelegt, die Spaltung liegt in der Mitte und reicht fast bis zur Lisfrankschen Gelenklinie. Längs- und Quergewölbe abgeflacht, mangelhafte Be-

weglichkeit im Großzehengrundgelenk. Übrige Gelenke versteift. Normale Nagelanlage am medialen, keine am lateralen Strahl.

Röntgenbefund der Füße siehe Abb. 2.

Ehefrau Auguste K., gesund. 4 mißbildete Kinder, 3 gesunde.

Gustav K. (Nr. 5), geb. 1871, gest. 1931 an Magenca. Nach Verwandtenaussagen ähnlich mißbildet wie Nr. 2 (Spaltfuß, dreigliedriger Daumen, Syndaktylie).

Verheiratet mit Ida K.; 3 gesunde Kinder dieser Ehe stammen angeblich von einem Freunde der Mutter.

Albert K. (Nr. 8), geb. 1877, Heizer. Anamnese und Allgemeinbefund o. B.

Abb. 2. Fritz K. (Nr. 3)

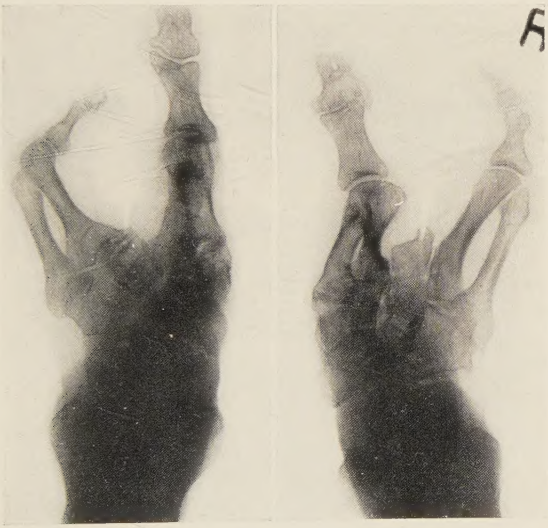

Rechte Hand: Syndaktylie des 3. und 4. Fingers. Deformierter Daumen, der im Grundgelenk nach lateral abgeknickt ist und 3 deutlich tastbare Glieder hat; Mittel- und Endgelenk versteift. Die Daumenmuskulatur ist mangelhaft ausgebildet. Der Zeigefinger hat keine Nagelanlage und ist nur im Mittelgelenk frei beweglich. Die Kraft der Hand ist voll erhalten, Daumen nicht ergiebig opponierbar.

Linke Hand: Auch hier dreigliedriger Daumen. Am Zeigefinger fehlt der Nagel. Daumenballenmuskulatur dürftig entwickelt. Daumen kann nicht opponiert werden.

Rechter und linker Fuß: Zweistrahliger Spaltfuß, Großzehengrundgelenke nicht beweglich. Klagen über Schmerzen in der Muskulatur, eindeutige Fußschwäche.

Röntgenaufnahmen wurden abgelehnt.

Ehefrau Selma K., geb. 1886, 2 mißbildete, 1 gesundes Kind.

III. Generation

Ida Z. (Nr. 11), selbst gesund, 4 gesunde Kinder.

Anna K. (Nr. 12): Angeblich Spaltfüße und Schwimmhautbildungen der Hände.

Abb. 3. Lina E. (Nr. 13)

Abb. 4. Lina E. (Nr. 13)

Lina E. (Nr. 13), geb. K., Ehefrau. 1935 Sterilisation.

Rechte Hand: Zeigt nur 3 Finger, davon ist der radiale (Daumen) abnorm lang und kann nicht opponiert werden. Kräftiger Mittelfinger. Der 3. Finger ohne Besonderheiten.

Linke Hand: 5 Finger vorhanden. Häutige Syndaktylie zwischen 3. und 4. Finger. Der Daumen erscheint besonders lang. Am Zeigefinger fehlt der Nagel.

Abb. 5. Maria T. (Nr. 33)

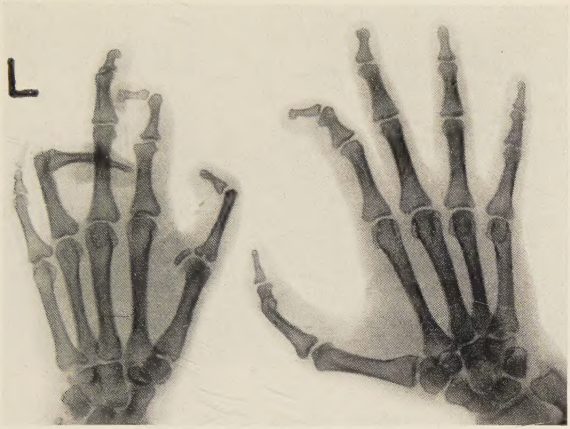

Abb. 6. Maria T. (Nr. 33)

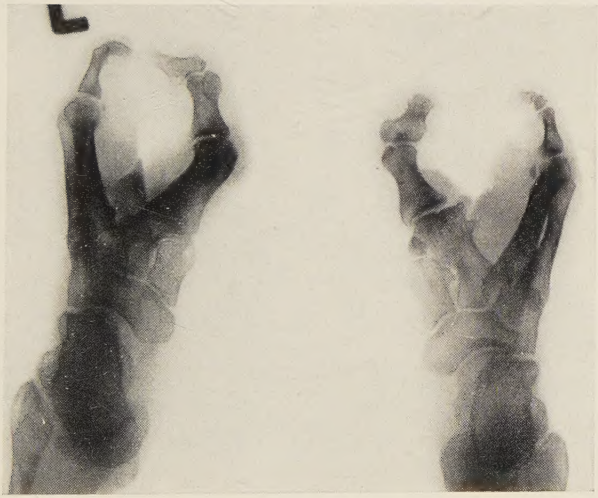

Daumen und Zeigefinger sind im ersten Interphalangealgelenk in stumpfem Winkel ulnarwärts abgebogen.

Röntgenbefund der Hände siehe Abb. 3.

Rechter und linker Fuß: Typischer Spaltfuß, häutige Syndaktylie der beiden in der lateralen Gabel angelegten Zehen mit rudimentärer Nagelanlage.

Röntgenbefund der Füße siehe Abb. 4.

Otto K. (Nr. 14), geb. 1900, ungelernter Arbeiter.

Spaltfüße und Mißbildungen an den Händen. Sterilisation 1936. Ein gesundes Kind.

Fritz K. (Nr. 15), geb. 1902, Schweißer.

Spaltfüße, Spalthände, 1936 Sterilisation, keine Kinder.

Maria T. (Nr. 33), Ehefrau, geb. 1906. 1935 Sterilisation. 3 gesunde Kinder, 2 mißbildete Kinder.

Abb. 7. Albert K. (Nr. 35)

Abb. 8. Albert K. (Nr. 35)

Rechte Hand: Mittelhandknochen deutlich tastbar. Fingergrundgelenke in der Bewegung nicht eingeschränkt. Daumen kann nur mangelhaft opponiert werden. Muskulatur des Daumenballens stark atrophisch. Abknickung des Zeigefingerendgliedes nach speichenwärts, des Mittelfingerendgliedes nach ellenwärts.

Linke Hand: Daumen ohne Nagel mit mangelhafter Oppositionsfähigkeit. Zeigefinger nur im Grundgelenk beweglich, übrige Gelenke versteift, 2 rudimentäre Nagelanlagen. Abknickung des Zeigefingerendgliedes nach ellenwärts. Mittelfinger in allen Gelenken frei beweglich, auch hier Nagelrudiment. 4. Finger in Kontrakturstellung infolge Operation wegen Syndaktylie. 5. Finger o. B.

Röntgenbefunde beider Hände siehe Abb. 5.

Rechter Fuß: Spaltfußbildung, mediale Gabel trägt normalen, laterale verkümmerten Nagel. Keine Beweglichkeit im Großzehengrundgelenk. Abwicklung des Fußes erschwert.

Abb. 9. Albert K. (Nr. 35)

Abb. 10. Albert K. (Nr. 35)

Linker Fuß: Spaltfußbildung, Längsgewölbe gesenkt, medialer Strahl hat normale, lateraler zweifache Nagelanlage. Funktion wie rechts.

Röntgenbefunde der Füße siehe Abb. 6.

Albert K. (Nr. 35), geb. 1918, ungelernter Arbeiter. 1935 Sterilisation.

Über den Befund an der rechten und linken Hand unterrichtet Abb. 7.

Die Röntgenbefunde sind in Abb. 8 dargestellt.

Die mißbildeten Füße stellt Abb. 9, die Röntgenbefunde Abb. 10 dar.

IV. Generation (Kinder von Nr. 33)

Gertrud T. (Nr. 58), geb. 1928, Spaltfuß und Mißbildungen der Hände. Die Einzelheiten gehen aus den Aufnahmen der Hände und Füße hervor, Abb. 11 u. 12.

Ingrid T. (Nr. 60), geb. 1934. Mißbildungen an Händen und Füßen.

Rechte Hand: Dreigliedriger Daumen mit ulnarer Abbiegung. Syndaktylie zwischen 3. und 4. Finger.

Abb. 11. Gertrud T. (Nr. 58)

Abb. 12. Gertrud T. (Nr. 58)

Linke Hand: Dreigliedriger Daumen kann nicht opponiert werden. Am Mittelfingerendglied kirschkerngroßes warzenähnliches Gebilde.

Röntgenbefund der Hände siehe Abb. 13.

Rechter Fuß: Spaltfuß, erhebliche Bewegungseinschränkung aller Fußgelenke, die laterale Gabel hat keinen Nagel. Linker Fuß: Ähnlich mißbildet.

Röntgenbefund der Füße siehe Abb. 14.

Betrachten wir die Mißbildungen der Füße der sechs röntgenologisch untersuchten kranken Sippenmitglieder in ihrer Gesamtheit, so handelt es sich um typische Spaltfüße, wie sie in der Literatur von Joachims

Abb. 13. Ingrid T. (Nr. 60)

Abb. 14. Ingrid T. (Nr. 60)

tal, Klausner, Kümmel, Mayer u. a. beschrieben worden sind. Die äußere Ähnlichkeit aller Formen ist groß, bei allen findet man etwa das Bild wie bei dem in Abb. 9 dargestellten Albert K. Die Nägel sind nur in einigen Fällen an den „Zehen" normal erhalten, zum großen Teil sind sie verkümmert oder gar nicht angelegt. Aber nicht nur die äußere Form der Füße, sondern auch deren Funktionsstörungen sind bei allen Betroffenen etwa gleich. Eine Beweglichkeit der beiden „Zangen" gegeneinander, wie sie von manchen Autoren beschrieben worden ist, konnte bei keinem Fuß angetroffen werden. Passive Bewegungen sind in den einzelnen Gelenken beschränkt möglich. Die normale Abwicklung des Fußes

ist gestört und gestattet nur ein Stelzen; bei den Kindern ist wohl infolge der hohen Elastizität des Gewebes die Abwicklung weniger behindert.

In den Röntgenbildern zeigt auch der knöcherne Aufbau viel Gemeinsames. Die Spaltung reicht bei allen Füßen bis zum Mittelfuß, dessen mittlere Strahlen verkümmert angelegt sind oder aber vollkommen in Fortfall geraten (bei 7 Füßen sind die proximalen Anteile des 3. Strahles in etwa gleicher Form erhalten, bei den übrigen 5 scheinen sie im 4. Strahl aufgegangen zu sein, worauf die verbreiterten Basen der 4. Mittelfußknochen hinweisen). Medial finden wir bei allen Füßen nur eine Zehe angelegt; sie ist zweigliedrig, hat also normale Gliederzahl.

(Rauber-Kopsch fordern in allen Fällen von dreigliedrigem Daumen die Untersuchung der Großzehe auf Dreigliedrigkeit.)

Außerdem erscheint die Großzehe abnorm dick. Aus verschiedenen Gründen, wie Verdickung, Spaltung, doppelte Köpfchenanlage und Verdoppelung des zu ihr gehörigen Metatarsale, weiter aus Verdoppelung der Nagelanlage, zweifacher Köpfchendarstellung des ersten Gliedes usw., darf man annehmen, daß bei allen Fällen eine Verschmelzung des ersten und zweiten Strahles im Bereich der Phalanx und bei 9 von 12 Füßen auch im Bereich des Metatarsus eingetreten ist. In der lateralen Gabel finden wir die Mittelfußknochen 4 und 5 bei allen Füßen getrennt vor, aber nur in 3 Fällen sind die dazu gehörigen Zehen einzeln ausgebildet. Bei acht der mißbildeten Füße ist eine kleine Zehe angelegt. Albert K. (Nr. 35) nimmt eine Sonderstellung ein, sind doch bei ihm am linken Fuß die Grundglieder beider kleinen Zehen verschmolzen, während in den Mittel- und Endgliedern eine Spaltung auftritt. Die kleinen Zehen sind alle dreigliedrig. Ihre teilweise erhebliche Stärke und Basisverbreiterung weisen auch hier auf Verschmelzungsvorgänge hin. Die Tendenz zur normalen Skelettanlage scheint bei allen Füßen vorhanden zu sein.

Auf Grund der Familienhäufigkeit, Symmetrie, Kombination mit anderen Mißbildungen und knöchernen Defekten muß eine endogene Ursache für die Entstehung dieser Spaltfüße angenommen werden. Im Sinne Stroers müßte man an eine systematische Mißbildung denken. Der Störungsprozeß liegt im sogenannten Grenzgebiet, d. h. zwischen tibialem und fibularem Mißbildungsgebiet, das einer Ursegmentgrenze entspricht.

Müller gibt in seiner Monographie eine Einteilung für Handmißbildungen; da sich aber Hand und Fuß entwicklungsgeschichtlich grundsätzlich ähnlich verhalten, besteht kein Gegengrund, Müllers Einteilung auch für den Fuß anzuwenden.

Nach Müller gibt es verschiedene Ektrodaktylietypen, nämlich solche mit primärer Störung der Skelettanlage und andere, bei denen die Störung im äußeren Zellgewebe angreift, wo dann die knöchernen Defekte sekundärer Natur

sind. Zwischen beiden Typen besteht eine gewisse äußere Ähnlichkeit, doch fehlen den zuletzt genannten Formen die gut erhaltenen Nägel und die Weichteilbürzel.

Da diese Anzeichen bei den beschriebenen Füßen nicht festzustellen sind, außerdem die oben erwähnte Tenderz zur Skelettanlage vorhanden ist, dürfen wir die Fehlformen wohl in die 2. Gruppe nach Müller einordnen, d. h. in die durch Störung im äußeren Zellgewebe (primitive Fußplatte) entstandenen Mißbildungen. „Die knöcherne Anlage der Strahlen ist nicht gestört, weil ihnen aber die primitive Handplatte als Matrix dient, werden bei Defekten derselben die Strahlen oder Strahlenanteile keinen rechten Raum finden, sie erscheinen verlagert, an Nachbarstrahlen angelagert, mit diesen mehr oder minder verschmolzen und schließlich ganz unterdrückt" (Müller).

War es nicht schwer, für die mißbildeten Füße eine einheitliche Morphologie und Entstehungsart zu finden, so wird die Darstellung der vorliegenden Handmißbildungen in ihrer Mannigfaltigkeit der Gestaltung schwieriger sein.

Nach morphologischen Gesichtspunkten können wir folgende Fehlformen an den Händen feststellen:

1. Polydaktylie (6strahlige Anlage am rechten Metakarpus von Lina E. (Nr. 13).

2. Dreigliedrigkeit des Daumens. Dieses Merkmal findet sich bei allen mißbildeten Personen mit Ausnahme von Maria T. (Nr. 33). Hier sind die Grundglieder der Daumen abnorm lang. Die Abknickung und Vorbucklung in der rechten Daumengrundphalanx lassen aber die Vermutung auf eine Verschmelzung zweier Glieder zu, so daß auch in diesem Falle die Anlage zur Dreigliedrigkeit des Daumens vorhanden wäre.

3. Daumenverdoppelung finden wir bei Gertrud T. (Nr. 58). Diese Anomalie findet sich häufig neben der Dreigliedrigkeit des Daumens (Gruber, Stapff, Müller).

4. Syndaktylie in ihrer häutigen Form haben wir bei Lina E. (Nr. 13), Albert K. (Nr. 35), Maria T. (Nr. 33), Gertrud T. (Nr. 58) und Ingrid T. (Nr. 60). Knöcherne Syndaktylie liegt bei Ingrid T. (Nr. 60) zwischen 3. und 4. Finger der rechten Hand vor.

5. Ektrodaktylie können wir bei Fritz K. (Nr. 2), Albert K. (Nr. 35), Lina E. (Nr. 13), Ingrid T (Nr. 60) und Albert K. (Nr. 4) feststellen.

Aschner-Engelmann schreiben hierzu: „Betrifft der Defekt einen oder mehrere der mittleren Finger, so resultiert das klinisch charakteristische Bild der Spalthand."

6. Klinodaktylie lag bei Lina E. (Nr. 13) vor, und

7. Kamptodaktylie bei Maria T. (Nr. 33).

Die Bilder sind so unterschiedlich, die Kombination der Fehlbildungen so eigenartig, daß bis auf die erwähnte Daumenveränderung morphologisch nichts Gemeinsames bleibt. Auch die Funktionsstörungen dieser Hände sind im Gegensatz zu denen der Füße ungleichartig mit Ausnahme der bei allen gestörten Oppositionsfähigkeit des Daumens. Unsere Kranken bestätigten die Feststellung von Aschner-Engelmann, wonach bei höheren Qualitätsgraden der Dreigliedrigkeit des Daumens auch Weichteile mitbetroffen sind in der Weise, daß die Daumenballenmuskulatur schwach entwickelt und die Oppositionsfähigkeit verlorengegangen ist.

Etwaige Erörterungen über endogene oder exogene Entstehungsart der Mißbildungen an den Händen erscheinen überflüssig zugunsten der Annahme der endogenen Genese auf Grund der Familienhäufigkeit, Symmetrie und der Kombination mit den Fußverunstaltungen.

Orth beschrieb 1910 einen Fall von beidseitigem Spaltfuß und Spalthand, wo er bei der Beurteilung des Falles für die Mißbildung am rechten Fuß und an der linken Hand Verwachsungen mit dem Amnion verantwortlich macht, während er die Mißbildungen am linken Fuß und an der rechten Hand auf eine abnorme Keimanlage zurückführt.

Will man die beschriebenen Fehlformen an den Händen in die von Müller gegebene Einteilung eingliedern, so scheinen sie zum Teil auf Abweichungen in der Skelettanlage (zentrale Gewebszone), und zwar im Sinne der Überschußbildung, anderenteils auf Störungen in der primitiven Handplatte (äußeres Zellgewebe) zurückgeführt werden zu können. Unter die primär entstandenen Skelettveränderungen fallen Polydaktylie, dreigliedriger Daumen und Daumenverdoppelung. Die sonst vorkommenden Fehlformen sind in die 2. Gruppe einzugliedern, bei der die knöchernen Veränderungen sekundär bedingt sind. Dafür sprechen die verkümmerten oder gar nicht angelegten Nägel, die Verlagerung der Knochen, besonders die Transversalknochen bei Fritz K. (Nr. 2), Lina E. (Nr. 13), Gertrud T. (Nr. 58), und das Fehlen der Weichteilbürzel an Stelle der fehlenden Finger.

Nach Müllers Einteilung können wir die mannigfaltigen Störungen im Handaufbau auf die beiden oben erwähnten Prinzipien zurückführen. Das Auftreten von Ektro- und Polydaktylie bei einer Person erscheint nicht mehr so absurd, beruht es doch auf Störungen ganz verschiedener Anlagen, die nach Müller von verschiedenen Genen gesteuert werden

Schwalbe fordert bei Untersuchungen von Mißbildungen neben Angaben über Anatomie und Genese auch Feststellungen der Leistungen dieser Mißbildungen und ihrer Träger. Dieser Ansicht schließt sich Gruber an, wenn er sagt, daß die Teratologie ein Gebiet der Pathobiologie sei und wie alle pathologischen Erscheinungen sowohl nach den Gestaltungsfehlern als nach den Leistungen der fehlgebildeten Wesen zu untersuchen seien. Der Gesetzgeber bezeichnet als „schwere körperliche Mißbildung" angeborene, erbliche und mehr oder weni-

ger stark die Funktion behindernde Abweichungen von der Norm. Die Leistung bildet also die Grundlage zur Unterscheidung von leichten und schweren körperlichen Mißbildungen. So äußern auch Gütt, Rüdin-Ruttke, daß Veranlassung zur Unfruchtbarmachung ein gewisser Grad der Mißbildung sei, welcher die Lebensanpassung erschwert.

Die Träger der in dieser Arbeit beschriebenen Mißbildungen an Händen und Füßen sind mit Recht unfruchtbar gemacht worden, weil sie neben den schweren körperlichen Mißbildungen mit ihren schweren Funktionsstörungen dominanten Vererbungsmodus und stark erschwerte Lebensanpassung aufwiesen.

Abb. 15

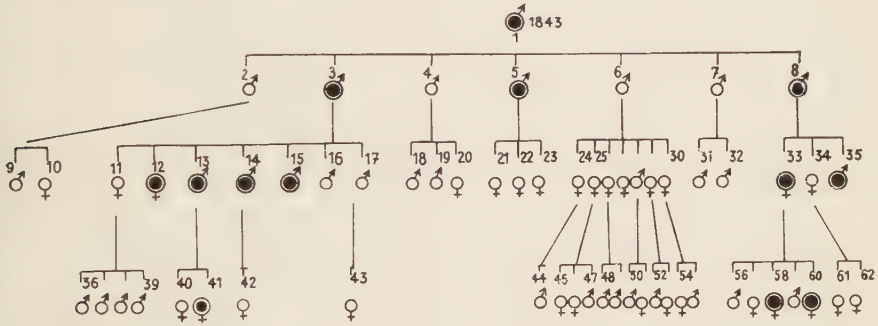

In der Literatur wird vielfach gemeinsames Auftreten der beschriebenen Mißbildungen mit anderen Anomalien angegeben. Die in dieser Richtung von uns angestellten Untersuchungen verliefen ergebnislos. Es fanden sich weder Zahn- noch Haaranomalien (Köster), noch gehäuftes Auftreten pathologischer Organbefunde, noch psychische Schädigungen (Lenz). Bei allen Untersuchten handelte es sich um einfache, mittelbegabte ordentliche Personen, die bis auf eine Ausnahme trotz der schweren Mißbildungen ihrer Arbeit nachgehen oder bis ins hohe Alter nachgegangen sind.

Bei der beschriebenen Sippe finden wir als Haupttypen der Mißbildungen einmal Spaltfuß und Spalthand, zum anderen den dreigliedrigen Daumen und die Polydaktylie. Die letztere wollen wir bei dem nun zu betrachtenden Vererbungsmodus wegen ihres nur einmaligen Auftretens nicht besonders berücksichtigen. Wir beobachten die Vererbung solcher Spaltfüße, die durch Störungen im äußeren Zellgewebe entstanden sind.

Nach Müller gibt es äußerlich ähnliche Ektrodaktylieformen, denen eine primäre Skelettanlagestörung zugrunde liegt. In der Literatur fanden sich verschiedenartige Angaben über den Erbgang dieser Mißbildung. Dominanter Erbgang wurde von Bauer-Fischer-Lenz, Lange u. a. angegeben. Unregelmäßige Dominanz fand sich nach Saller und Fetscher.

Die Widersprüche werden vielleicht durch die Müllersche These derart erklärt, daß bei den untersuchten Sippen möglicherweise Spaltfüße verschiedener Entstehungsform vorgelegen haben.

Der dreigliedrige Daumen ist eine Mißbildung, über die es eine relativ umfangreiche Literatur gibt.

Stieve hat 33 Personen mit dreigliedrigem Daumen beschrieben, bei denen eine Vererblichkeit der Mißbildung nachweisbar war. Müller bezeichnet den Vererbungsmodus als dominant bei hoher Durchschlagskraft dieser Anomalie.

Bei Betrachtung des in Abb. 15 dargestellten Stammbaumes fällt auf, daß phänotypisch gesunde Sippenmitglieder niemals kranke Nachkommen haben. Weiterhin ist charakteristisch, daß die mißbildeten Familienangehörigen (bis auf eine Ausnahme) Kranke und von Mißbildungen freie Kinder haben, wobei ein zahlenmäßiges Verhältnis zwischen diesen beiden Gruppen von 12 : 15 besteht. Berücksichtigt man den Fehler innerhalb der relativ kleinen Zahl der untersuchten Personen, die im Stammbaum nicht angeführten Totgeburten und früh verstorbenen Kinder, so entspricht das gefundene Verhältnis der für dominanten Erbgang notwendigen Zahlenangabe von 1 : 1 annähernd. Die oben angeführte Ausnahme von der Dominanzregel klärte sich so auf, daß die drei gesunden Töchter des mißbildeten Gustav K. (Nr. 5) nicht von ihm, sondern von einem erbgesunden Freund seiner Frau abstammen sollten. Der dominante Vererbungsmodus für die beschriebenen Spaltfüße ist damit nachgewiesen.

Das gleiche gilt auch für den dreigliederigen Daumen, finden wir ihn doch — bzw. seine rudimentäre Form — bei allen Spaltfußträgern. Niemals konnten wir ihn bei Gesunden nachweisen. Man könnte also an eine Kupplung der für beide Mißbildungen verantwortlichen Gene denken.

Während die erwähnten Mißbildungen sich in ihrer Manifestierung sehr ähnlich verhalten, ist dies bei den übrigen Mißbildungen der Hände nicht der Fall. Hier scheint eine verschiedenartige Penetranz oder nach Lenz Entwicklungslabilität vorzuliegen. Wir können also mit Lenz sagen, daß sich Spaltfuß und dreigliederiger Daumen entwicklungsstabil, die anderen Mißbildungen entwicklungslabil verhalten.

Stellt man weitere Überlegungen auf Grund des Stammbaumes auf, so ergibt sich, daß Mißbildungsträger wegen ihrer zur Hälfte erkrankten Nachkommenschaft heterozygot krank sein müssen. Praktisch bedeutungsvoll kann die Tatsache sein, daß nach den für dominanten Erbgang gültigen Erbregeln phänotypisch Gesunde auch genotypisch gesund sein müssen, also auch gesunde Nachkommen haben werden.

Schrifttum

Aschner-Engelmann, Konstitutionspathologie in der Orthopädie. — Bauer, Fischer, Lenz, Menschliche Erblehre und Rassenhygiene I. — Corning, Lehrbuch der Entwicklungsgeschichte des Menschen. — Dauben-

speck, Z. Orthop. Bd. 168, H. 4. — Fetscher, Arch. Rassen- und Ges. Biologie 1922/23, 14. — Grünkorn, Z. orthop. Chir. Bd. 57. — Gruber, Dtsch. Med. Wschr. 1930, Nr. 2. — Gütt, Rüdin, Ruttke, Zur Verhütung erbkranken Nachwuchses. Gesetz und Erläuterungen. Joachimsthal, Fortschr. Röntgenstr., Erg.-H. 2. — Keller, Klin. Wschr. 1934, Nr. 13. — Köster, Göttingen 1935, Dissertation. — Kümmel, Bibl. medica Abt. E. Chir. 1895, H. 3. — Lange, M., Z. orthop. Chir. Bd. 63, Beil.-H.; Münch. Med. Wschr. 1937, Nr. 25; Z. Orthop. Bd. 66, Beil.-H. — Müller, W., Arch. klin. Chir. 1936, Bd. 185, Nr. 13; Monographie ü. d. angeb. Fehlbildg. d. menschl. Hand. - Malis, Referat Zbl. Chir. Bd. 5. — Mayer, C., Beitr. allg. Path. u. path. Anat. Bd. 23. — Orth, Arch. klin. Chir. Bd. 91. — Rosenfeld, Z. orthop. Chir. Bd. 10. — Saller, Einführg. i. d. menschl. Erblichkeitslehre u. Eugenik. — Schrader, Fortschr. Röntgenstr. Bd. 40. — Schwalbe, Morphol. d. Mißbildg. (hrgg. von Gruber) Teil III, 17. Lief. - Stapff, Fortschr. Röntgenstr. Bd. 34. — Sternberg, Wien. klin. Wschr. 1937, Nr. 25; Verh. Dtsch. orthop. Ges. Bd. 55. — Stieve, Anat. Anz. Bd. 48. — Stroer, Z. Anat. u. Entwicklungsgesch. 1937. — Valentin, Verh. Dtsch. orthop. Ges. Bd. 55. — v. Verschuer, Z. orthop. Chir. Bd. 55; Arch. Rassenbiologie Bd. 24.

(Anschrift der Verfasser: Chirurg. Univer. Klinik, Halle/S.)

Lebenslauf

Am 31. August 1913 wurde ich als Sohn des Kaufmanns Bruno Jacob und seiner Ehefrau in Halle a. d. Saale geboren. Ich besuchte dort die Franckeschen Stiftungen und dann das Reform-Real-Gymnasium. 1932 bestand ich das Abitur. Ich studierte Medizin in Halle und Kiel. 1937 legte ich das Medizinische Staatsexamen ab, im Januar 1939 erhielt ich die Bestallung als Arzt. —

Als Medizinalpraktikant arbeitete ich chirurgisch bei Herrn Prof. Budde und internistisch bei Herrn Prof. Grund, Halle. Seit Januar 1939 bin ich Volontärassistent an der Med. Universitäts-Klinik Freiburg i. Br. bei Herrn Prof. Bohnenkamp.

LANE MEDICAL LIBRARY
STANFORD UNIVERSITY
300 PASTEUR ROAD
PALO ALTO, CALIFORNIA